

Tema 40

ERISIPELA

Dres. A. Moreno, A. Jucglà y X. Bordas

CONCEPTO

Inflamación aguda de la dermis y la porción superior del tejido celular subcutáneo de etiología infecciosa. La distinción entre erisipela y celulitis puede ser artificiosa puesto que la erisipela puede extenderse al tejido celular subcutáneo y la celulitis puede hacerlo hacia la dermis.

ETIOPATOGENIA

Infección dérmica por estreptococos del grupo A u otros microorganismos. La infección se produce a partir de puertas de entrada tales como erosiones o microheridas de la piel. Los pacientes diabéticos o con linfedema de las extremidades son más sensibles a la infección.

DESCRIPCIÓN CLÍNICA

Las lesiones aparecen con mayor frecuencia en las extremidades inferiores o en la cara. Son placas eritematosas, calientes, dolorosas, discretamente induradas y relativamente bien delimitadas, con un borde de crecimiento palpable que puede mostrar vesículas y pústulas (Fig. 1). En el caso de las celulitis el borde es mucho más impreciso.

En algunos casos se observan recurrencias en la misma localización inicial.

CLAVES CLÍNICAS DIAGNÓSTICAS

- Placas induradas calientes y dolorosas relativamente bien delimitadas.

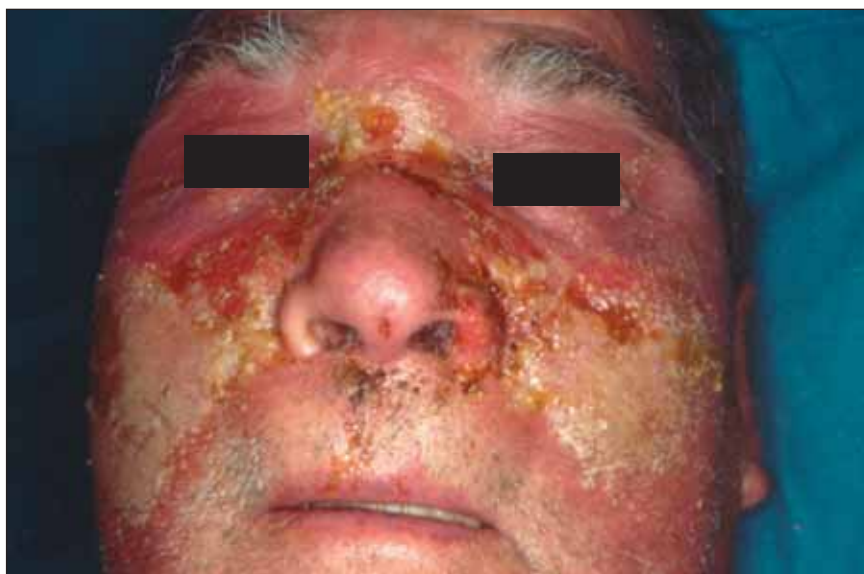

Figura 1. Erisipela facial. Eritema, edema, pústulas confluentes y costras de aspecto melicérico.

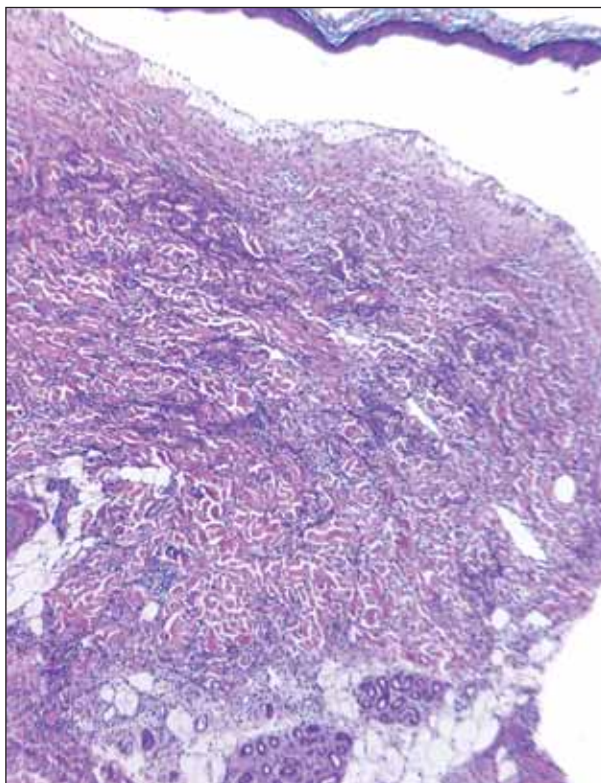


Figura 2. Infiltración difusa de polinucleares neutrófilos afectando la totalidad del espesor de la dermis.

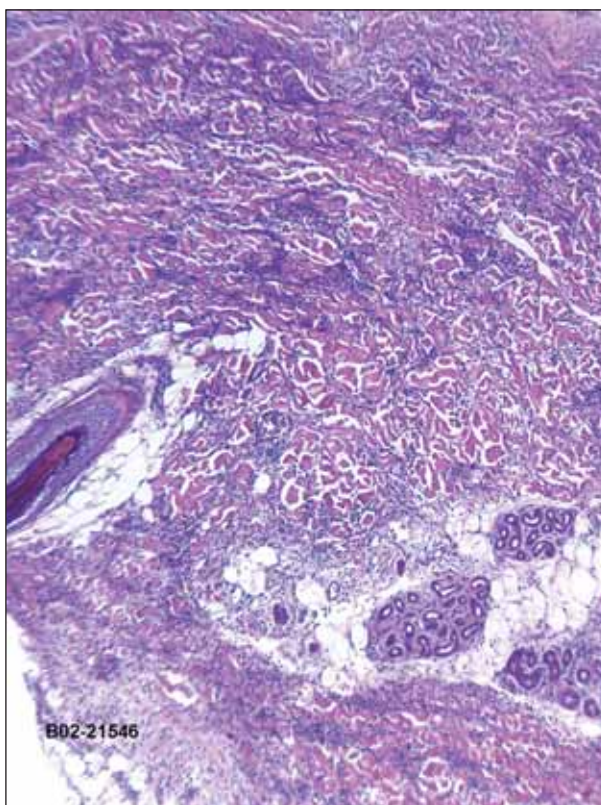


Figura 3. La infiltración por polinucleares afecta a la porción más profunda de la dermis reticular y se extiende al pániculo superficial.

- Borde de crecimiento indurado con vesiculación o incluso ampollas.
- Fiebre.
- Extremidades inferiores y cara.

DESCRIPCIÓN HISTOLÓGICA

Las lesiones de erisipela muestra un patrón de dermatosis difusa con afectación de todo el espesor de la dermis (Fig. 2). La epidermis es normal. La dermis superficial muestra intenso edema responsable de la vesiculación que se observa en algunos casos.

La dermis está discretamente ensanchada y edematosa y presenta una infiltración difusa con predominio de polinucleares neutrófilos que no forman abscesos. No hay evidencia de nodularidad. En casos acentuados, la infiltración tisular se extiende hasta las partes superficiales del pániculo adiposo (Fig. 3). No hay lesiones vasculares, extravasación hemática ni cariorrexis importante.

En algunos casos, las tinciones con Giemsa o Gram permiten demostrar la presencia de estreptococos.

CLAVES DEL DIAGNÓSTICO HISTOLÓGICO

- Infiltrado difuso dérmico por polinucleares neutrófilos.
- Edema de la dermis superficial.
- Estreptococos en tinciones especiales.

DIAGNÓSTICO DIFERENCIAL

Dermatosis neutrofilicas difusas: Muestran un patrón microscópico muy similar a la erisipela. En general, en las dermatosis neutrofilicas el infiltrado se limita a la mitad o dos tercios superficiales de la dermis reticular, se acentúa alrededor de los vasos y se acompaña de cariorrexis focal, más prominente alrededor de los vasos. Las características clínicas (calor local, signos inflamatorios) son muy distintas en los dos procesos.

TRATAMIENTO

El tratamiento antibiótico oral puede ser suficiente en los casos moderados pero debe plantearse su administración intramuscular o endovenosa en los casos más severos que pueden asociarse a septicemia. Si se presume una etiología estreptocócica la penicilina es el antibiótico de elección y debe prolongarse un mínimo de 10 días.