

Tema 30

ECZEMA NUMULAR

Dres. E. Herrera, G. Ruíz del Portal y M.V. Barrera

DEFINICIÓN

El eczema numular tiene como sinónimos la dermatitis numular, el eczema microbiano y dermatitis microbiana. Se define como una dermatitis inflamatoria crónica muy pruriginosa que se manifiesta mediante placas eczematosas y liquenificadas en forma de moneda de diferente tamaño y de evolución crónica y recidivante. En ocasiones se encuentra sensibilización a un foco bacteriano primitivo.

Afecta a ambos sexos por igual aunque se manifiesta más en varones, niños o adultos. Su incidencia es mayor en climas fríos.

ETIOPATOGENIA

Es desconocida aunque la teoría infecciosa tiene muchos adeptos. Otros lo relacionan con la atopia y eczema de contacto tanto alérgico como irritativo. En líneas generales podría intervenir mecanismos de autosensibilización, autoeccematización, atópica, infecciones bacterianas crónicas de origen nasofaríngeo o cutáneo, infecciones por estafilococo dorado, clima frío, estrés, insuficiencia venosa, deficiencias nutricionales, higiene inadecuada y alcoholismo.

CLÍNICA

Desde el punto de vista clínico se puede clasificar en: 1) Eczema numular verdadero con formas localizadas y formas generalizadas. 2) Eczema numular en niños que forma parte de la dermatitis atópica

Las lesiones cutáneas son placas bien constituidas y conformadas por pequeñas papulo-vesículas agrupadas que coalescen. Las placas suelen tener forma de moneda y tamaño mayor a cinco centímetros con bordes imprecisos y en ellas podemos

encontrar a veces costras melicéricas como consecuencia de sobreinfección por el estafilococo dorado (Fig. 1). En otros casos las placas son secas y descamativas. Localizan preferentemente en las caras de extensión de las extremidades, dorso de manos y pies y tronco. En las piernas de los ancianos y en manos de mujeres jóvenes son muy característicos. El picor suele ser intenso (Fig. 2).

Las lesiones aparecen rápidamente pero evolucionan de forma crónica durante 3-5 años con mejorías y empeoramientos transitorios. Hay que buscar siempre un foco infeccioso extracutáneo.

HISTOPATOLOGÍA

Patología con patrón de reacción espongiótica cuyas imágenes histopatológicas varían según el estadio en el que se haya realizado la biopsia. En fases agudas, hay espongiosis que motivan vesículas asociadas con acantosis y exocitosis de células inflamatorias, fundamentalmente linfocitos y algún neutrófilo. En etapas posteriores aparece una hiperplasia epidérmica psoriasisiforme con hiperqueratosis orto y paraqueratósica en cuyo seno se aloja pústula con detritus bacterianos y eosinófilos. La dermis muestra infiltrado perivascular, más intenso que el del eczema de contacto, compuesto por linfocitos, eosinófilos, neutrófilos y células plasmáticas (Figs. 3 y 4).

En líneas generales, a diferencia de lo que ocurre en el eczema de contacto, la dermatitis numular tiene un patrón espongiótico desordenado.

Es una patología que tiende a la cronicidad por lo que en estadios finales el proceso recuerda al liquen simple crónico.

DIAGNÓSTICO DIFERENCIAL

Se suele hacer con la clínica aunque a veces

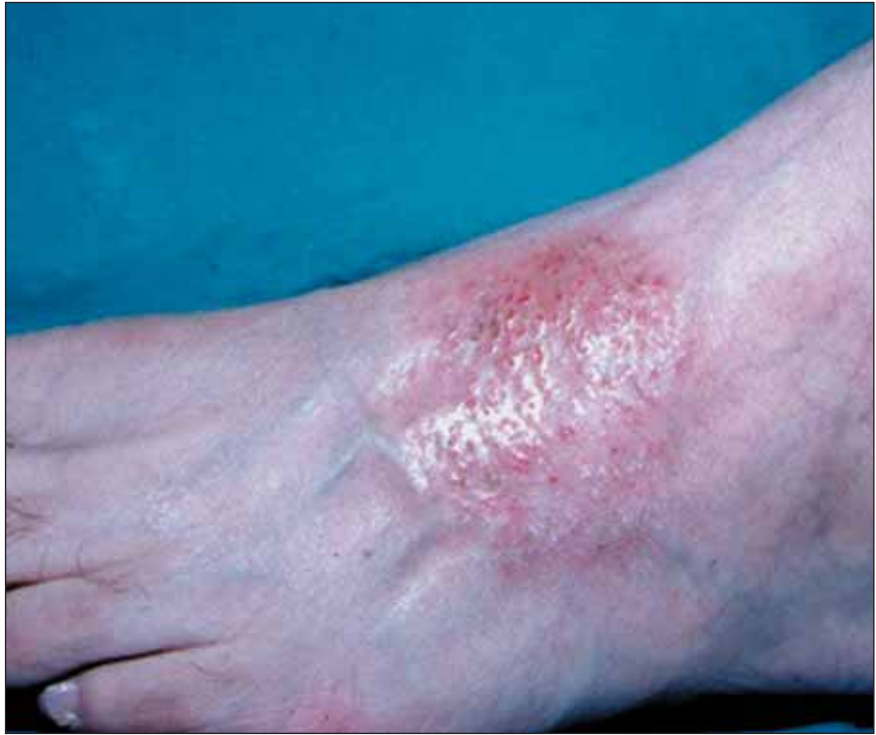

Figura 1. Eczema numular en dorso de pié.

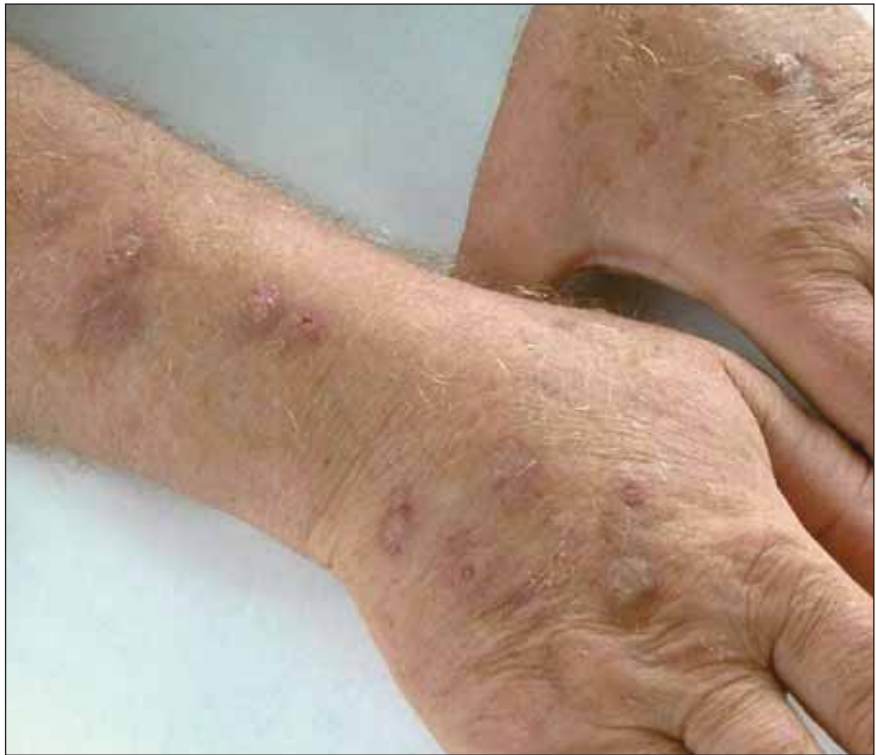

Figura 2. Eczema numular con múltiples lesiones, algunas liquenificadas, en antebrazos y dorso de manos.

hay que recurrir al estudio histopatológico y al estudio micológico. La tiña corporal puede requerir el examen directo y el cultivo de las escamas. La dermatitis de contacto mediante una buena historia clínica. La histología nos sirve para diferenciar del psoriasis y la micosis fungoide. También hay que

hacerlo con la dermatitis atópica, erupción fija medicamentosa y enfermedad de Bowen.

El diagnóstico diferencial histopatológico es difícil hacerlo con el resto de patologías de patrón espongiótico. El aspecto desordenado lo diferencia de la dermatitis de contacto.

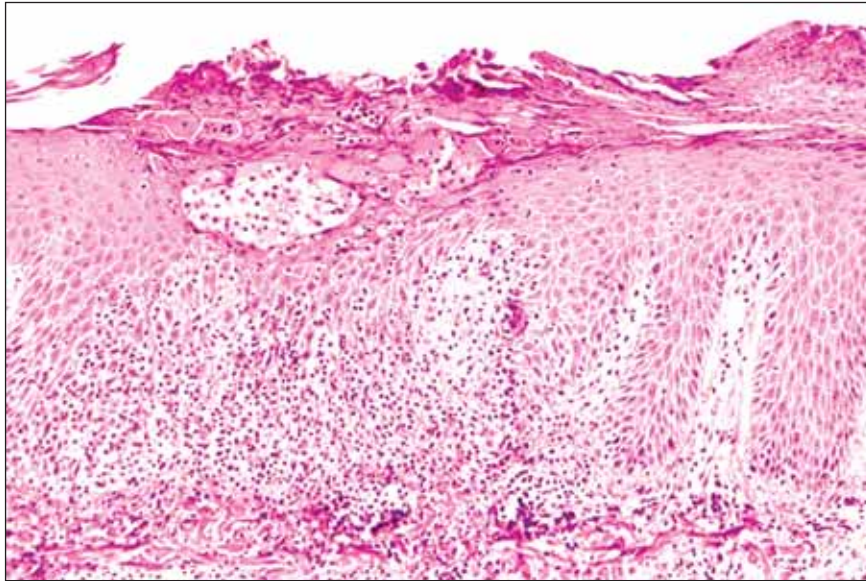


Figura 3. *Spongiosis que motiva vesículas asociadas con acantosis y exocitosis de células inflamatorias, fundamentalmente linfocitos y algún neutrófilo.*

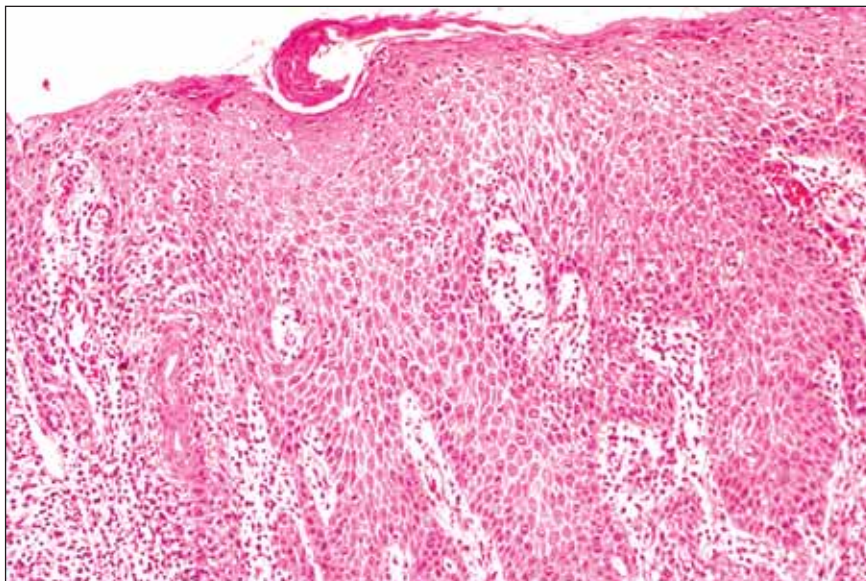


Figura 4. *Hiperplasia epidérmica psoriasiforme con hiperqueratosis orto y para-queratósica en cuyo seno se aloja pústula con detritus bacterianos y eosinófilos.*

TRATAMIENTO

La piel debe limpiarse con sustitutos del jabón. Es fundamental la hidratación de la piel mediante cremas emolientes. Los corticoides tópicos suelen

ser efectivos, sobretodo si añadimos una pasta de coaltar. Antibióticos orales como la cloxacilina o la eritromicina pueden ser eficaces. En casos muy resistentes se puede utilizar la diaminodifenilsulfona y el metotrexate.